

右乳浸润性乳腺癌合并肝泡型包虫病 1 例

马晓俊¹, 唐慧^{1*}, 张舒², 张鑫¹

(1. 甘孜藏族自治州人民医院肿瘤科, 四川 康定, 626000; 2. 四川大学华西医院头颈肿瘤科, 四川 成都, 610041)

摘要: 乳腺癌在女性癌症的发病率和死亡率中均居前列, 对女性的生命健康构成严重威胁。肝泡型包虫病是一种罕见且严重的人畜共患寄生虫感染疾病, 与肝脏恶性肿瘤的生长方式类似, 呈浸润性生长, 也被称为“虫癌”。在疫源区存在恶性肿瘤合并包虫感染的情况, 但目前国内外对包虫与肿瘤之间的相互影响不明确且均呈现双向性。本文报道一例激素受体(HR)阳性的晚期乳腺癌合并肝泡型包虫病感染病例, 虽然都存在机械占位、组织破坏、远处转移等病理特点, 但是在治疗过程中肿瘤和包虫均取得良好治疗效果, 且未增加或加重治疗相关不良反应。本文通过回顾患者诊疗过程以及对恶性肿瘤合并包虫感染之间的相互影响进行文献复习, 期望为该类患者的治疗提供参考。

关键词: 乳腺癌; 包虫; 棘球蚴; 多房棘球蚴病; 肝泡型包虫病

中图分类号: R737.9

文献标志码: A

文章编号: 2096-1413(2025)11-0013-04

A case of invasive breast cancer in the right breast combined with hepatic alveolar echinococcosis

MA Xiaojun¹, TANG Hui^{1*}, ZHANG Shu², ZHANG Xin¹

(1. Oncology Department, the People's Hospital of Ganzi Tibetan Autonomous Prefecture, Kangding 626000; 2. Head and Neck Oncology Department, West China Hospital, Sichuan University, Chengdu 610041, China)

ABSTRACT: Breast cancer ranks high in both incidence and mortality among female cancers, posing a significant threat to women's health and lives. Hepatic alveolar echinococcosis is a rare and severe zoonotic parasitic infection that exhibits infiltrative growth similar to that of malignant liver tumors and is thus referred to as "worm cancer". In endemic areas, there are cases of coexistence between malignant tumors and echinococcosis. However, the mutual influence between echinococcosis and tumors remains unclear and appears to be bidirectional at home and abroad. This article reports a case of a patient with advanced hormone receptor (HR) positive breast cancer co-infected with hepatic alveolar echinococcosis. Despite sharing pathological features such as mechanical space-occupying effects, tissue destruction, and distant metastasis, both the tumor and the echinococcosis achieved benign therapeutic outcomes during treatment without increasing or exacerbating treatment-related adverse reactions. By reviewing the patients' treatment process and conducting a literature review on the mutual influence between malignant tumors and echinococcosis, this article aims to provide references for the treatment of such patients.

KEYWORDS: breast cancer; echinococcosis; echinococcus; alveolar echinococcosis; hepatic alveolar echinococcosis

2022 年女性乳腺癌在全球已经成为新发癌症病例中的第二大常见类型, 其是女性中较为常见的癌症类型^[1]。在我国, 乳腺癌的发病情况同样不容乐观, 其是女性癌症发病中的第二大瘤种, 其肿瘤相关死亡率位列第五, 对女性生命健康构成严重威胁^[2]。

包虫病又称棘球蚴病, 主要分为细粒棘球蚴病(cystic echinococcosis, CE)和多房棘球蚴病(alveolar echinococcosis, AE), 又称囊型包虫病和泡型包虫病。

除南极洲外, 各大洲均发现 CE 病例, 然而 AE 的分布范围相对有限, 主要集中在北半球, 其中约 91% 的 AE 感染病例发生在中国^[3], 且在中国的分布呈现出明显的地域性, 主要分布在青藏高原地区, 特别在青海、西藏和四川三省交界处患病率相对较高。AE 感染部位以肝脏最为常见, 占比超过 95%, 肝泡型包虫病与肝脏恶性肿瘤的生长方式类似, 呈浸润性生长, 同时也能通过血液和淋巴扩散到肺及其他器官, 存

DOI: 10.19347/j.cnki.2096-1413.202511004

基金项目: 四川省自然科学基金项目(No.2024NSFSC0058); 甘孜州科技计划项目(No.23kjhh0014)。

作者简介: 马晓俊(1983—), 男, 副主任医师, 学士。研究方向: 肿瘤综合治疗。

* 通讯作者: 唐慧, E-mail: thicy1619@163.com.

在全身转移风险,因此也被称为“虫癌”^[4-5]。

本文报道1例激素受体(hormone receptor, HR)阳性、人表皮生长因子受体-2(human epidermal growth factor receptor-2, HER-2)阴性的晚期乳腺癌合并肝泡型包虫感染的患者诊疗过程,并复习相关文献,期望为该类患者的治疗提供依据。

1 病例资料

患者女性,50岁,2016年6月29日因“右上腹疼痛10余天,伴右侧腰背部疼痛,自觉发热(具体体温不详)”被门诊以“肝包虫”收入我院肝胆外科。入院前1年多患者存在持续性右上腹疼痛,但未重视及就诊。入院前4月余患者到当地医院就诊,B超提示:肝包虫病,因当时包虫较小,建议患者口服阿苯达唑治疗,并定期复查。入院后CT考虑:肝包虫病,直径约4.0 cm,人包虫病免疫球蛋白G(immunoglobulin G, IgG)抗体试验阳性,结合患者病史、体征等考虑诊断为肝包虫病。完善检查未见绝对手术禁忌证,但患者及家属拒绝手术,嘱口服阿苯达唑片(2粒/次,2次/d,25 d/月),3个月后复查。但是患者出院后间断服用藏药(具体服药情况不详)及阿苯达唑片治疗,并且未及时复查。

2022年3月因“右上腹隐痛不适3月,且1周前明显加重,疼痛向右侧肩背部放射,伴恶心呕吐明显,自服药物治疗效果不佳,另无明显诱因出现右侧乳房疼痛20余天,并扪及肿块,数日后肿块顶部破溃、伴有渗液”入院,查体:右侧乳房内上象限扪及4 cm×5 cm质硬包块,边界不清,局部皮肤破溃、上有黑色痂壳附着。彩色多普勒超声检查显示肝右叶不均质团块,内见液性区:包虫?增强CT提示:①肝右叶下段团块状占位,多系肝包虫(泡球蚴);②右乳上象限占位,肿瘤?乳腺MRI动态增强:①右乳局部皮肤增厚、牵拉、内陷,右乳内上象限肿块影及其周围多发结节影,考虑乳腺影像报告和数据系统(breast imaging reporting and data system, BI-RADS)5类;②右侧腋窝淋巴结增多,部分肿大,右侧胸大肌内异常信号,提示转移;③右侧局部肋软骨信号欠均匀,转移?行右侧乳房包块穿刺活检术,病理学+免疫组化:浸润性乳腺癌,ER(+)、PR(+)、HER-2(-)、P120Catenin(膜+)、E-Cadherin(+)、P63(-)、CK5/6(灶+)、P53(+)、Ki-67(40%)、GATA3(+)、GCDFP-15(弱+)。包虫IgG抗体试验阳性。最终诊断为右乳浸润性乳腺癌伴腋窝淋巴结、骨转移(cT4bN+M1 IV期, Luminal B型);肝泡型包虫(P1N0M0 I期)(WHO-IWGE共识)。

根据中国临床肿瘤学会(Chinese Society of Clinical Oncology, CSCO)乳腺癌治疗指南推荐解救内分泌治疗或解救化疗,考虑到患者个人及家属意愿(拒绝手术)、经济情况、药物可及性等因素制定最终治疗方案。于2022年4月至8月规律完成6个周期TAC方案化疗:75 mg/m²多西他赛注射液(厂家:齐鲁制药有限公司;批准文号:国药准字H20041129;规格:1 mL:40 mg)+80 mg/m²注射用盐酸表柔比星[厂家:辉瑞制药(无锡)有限公司;批准文号:国药准字H20000496;规格:10 mg]+500 mg/m²注射用环磷酰胺(厂家:Baxter Oncology GmbH;注册证号:国药准字HJ20160467;规格:0.2 g),静脉滴注,1次/21 d;静脉滴注4 mg注射用唑来膦酸浓溶液[厂家:齐鲁制药有限公司;批准文号:国药准字H20183480;规格:5 mL:4 mg(按C₅H₁₀N₂O₇P₂计)],1次/28~30 d,治疗骨转移。因患者皮肤溃烂较明显,2022年8月至9月行右侧胸壁原发灶及右侧腋窝淋巴结转移灶姑息性放疗,总剂量50 Gy,2.0 Gy/次,周一至周五每天1次,共治疗25次。2022年8月开始规律皮下注射醋酸戈舍瑞林缓释植入剂(分包装厂家:阿斯利康制药有限公司;批准文号:国药准字J20160052;规格:3.6 mg)3.6 mg,1次/30 d,去势;口服来曲唑片(厂家:北京以岭生物工程技术有限公司;批准文号:国药准字H20213680;规格:2.5 mg),2.5 mg/次,1次/d,行内分泌治疗。患者乳腺肿瘤出现明显缩小趋势,从3.48 cm×2.86 cm到最近一次复查的0.89 cm×0.82 cm,通过实体瘤评价标准(response evaluation criteria in solid tumors, RECIST) 1.1疗效评价为部分缓解(partial response, PR)。病例影像图见图1。

在患者的整个治疗过程中,为了全面评估病情变化及治疗效果,主管医生会定期安排一系列检查,包括血常规、生化、影像学检查、肿瘤标记物检测、激素水平测定、包虫IgG抗体试验等,并及时处理因疾病进展或药物治疗导致的不良反应等。

2 讨论

基于美国SEER数据库的研究显示,从1990年到2014年,HR阳性乳腺癌患者的5年总生存率显著提升,从78.5%增长至86.1%,而5年特异性生存率也从87.7%提高到92.7%^[6]。然而,对于中国晚期乳腺癌患者而言,情况依然严峻,其5年生存率仅为20%,中位总生存时间大约为2~3年^[7]。对于HR阳性HER-2阴性的晚期且不伴内脏危象的乳腺癌患者应优先选择CDK4/6抑制剂联合内分泌治疗。对于不再适合内分泌治疗或需要快速减轻肿瘤负荷的患

者,仍推荐使用化疗^[7]。本案例患者虽然不存在内脏危象,但局部皮肤破溃渗液明显,且患者拒绝行姑息性手术切除病灶,因经济原因不使用 CDK4/6 抑制剂,综合分析后制定治疗方案为姑息性化疗,患者一般状况良好,为快速减轻肿瘤负荷,制定 TAC 化疗方案

(多西他赛+表柔比星+环磷酰胺),并应用唑来膦酸治疗骨转移。化疗期间患者病灶明显缩小,化疗后行醋酸戈舍瑞林药物去势及来曲唑内分泌治疗,并行乳腺原发灶姑息性放疗进一步控制病情,患者乳腺肿瘤出现明显缩小趋势,RECIST 1.1 疗效评价为 PR。

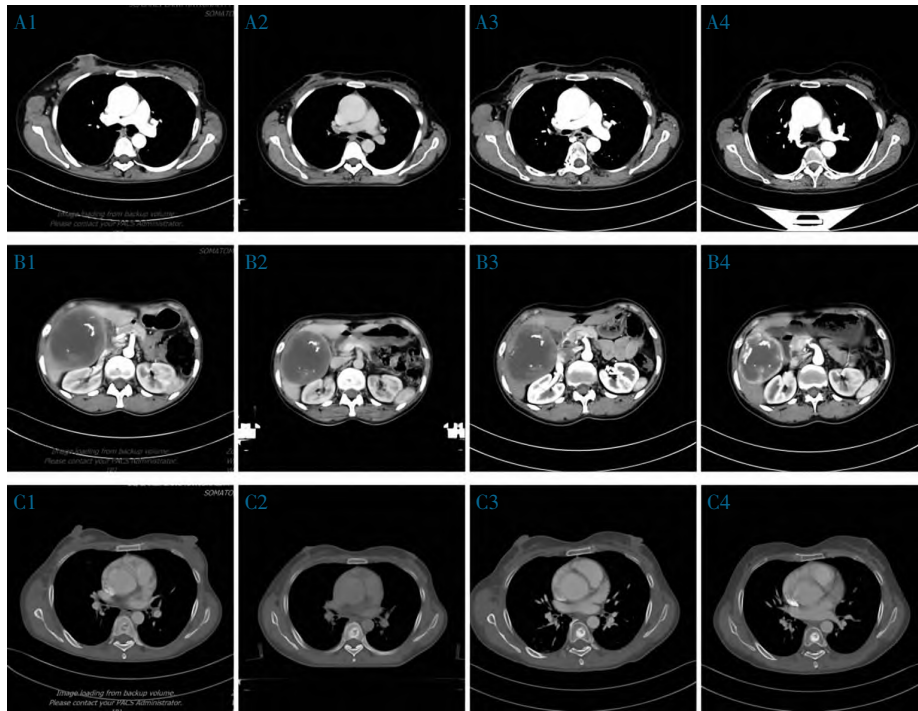


图 1 乳腺原发灶、肝包虫病灶及胸椎骨转移灶的 CT 影像学检查图像

注:图 A1 显示 2022 年 3 月 21 日化疗前乳腺原发灶(3.48 cm×2.86 cm);图 A2 显示 2023 年 8 月 19 日化疗结束后乳腺原发灶明显缩小(1.82 cm×1.00 cm);图 A3 显示 2023 年 11 月 17 日放疗后乳腺原发灶稳定(1.81 cm×1.20 cm);图 A4 显示 2024 年 5 月 13 日最近一次复查乳腺原发灶进一步缩小(0.89 cm×0.82 cm);图 B1 显示 2022 年 3 月 21 日肝包虫病灶(11.20 cm×9.10 cm);图 B2 显示 2023 年 8 月 19 日肝包虫有所缩小(10.00 cm×8.56 cm);图 B3 显示 2023 年 11 月 17 日肝包虫病灶进一步缩小(9.82 cm×7.95 cm);图 B4 显示 2024 年 5 月 13 日肝包虫病灶较肿瘤治疗前明显缩小(8.91 cm×7.62 cm);图 C1 显示 2022 年 3 月 21 日胸 7 椎体转移灶(1.18 cm×1.53 cm);图 C2 显示 2023 年 8 月 19 日胸 7 椎体转移灶高密度区有所增大(1.34 cm×1.88 cm);图 C3 显示 2023 年 11 月 17 日胸 7 椎体转移灶高密度区有所增加(1.51 cm×1.24 cm);图 C4 显示 2024 年 5 月 13 日胸 7 椎体转移灶高密度区有所增加(1.64 cm×1.25 cm),骨转移灶由溶骨性改变逐渐转变为成骨性改变。

目前包虫感染对肿瘤的治疗影响不明确,国内外多以个案报道为主,如合并肝癌、胃癌、直肠癌、胰腺癌等。2020 年新疆一项 13 例肝包虫合并肝细胞癌的回顾性研究发现,CE 对肝癌细胞具有抗肿瘤活性,并显著延长患者的总生存时间^[8]。现有体外机制研究提示,包虫对肿瘤的影响呈双向性,一项基于老鼠的对照实验发现棘球蚴囊液可能通过免疫诱导激活抗血管生成途径,从而抑制乳腺癌肿瘤细胞的生长^[9];新疆医科大学的一项动物实验提出,CE 可能促进肝细胞癌细胞的增殖和侵袭^[10]。另外,本案例中患者也有间断服用阿苯达唑治疗包虫感染,阿苯达唑可阻断寄生虫和哺乳动物细胞的微管系统,从而抑制葡萄糖的摄取和转运,可导致细胞死亡,对寄生虫表现出杀卵、杀幼虫和杀蠕虫的作用,对宿主则表现为抗肿瘤效应;阿苯达唑已被证实对乳腺癌等癌症在体外和体内(动物模型)均具有抗肿瘤活性的作用,且为转移性黑色素瘤和小细胞肺癌有效的放射增敏

剂,并已重新被定位为有前景的抗癌药物^[11],因此本案例乳腺原发灶的缩小可能也与阿苯达唑的抗肿瘤活性及放射增敏有关。

本研究显示,患者胸椎转移灶测得值有所增加,由影像结果观察病灶由溶骨性改变随治疗进行呈现成骨性改变,考虑治疗有效表现为骨假性进展^[6]。

AE 是由多房棘球蚴感染引起的一种慢性人畜共患寄生虫病,可产生炎症反应、过敏反应等,若未经治疗或者治疗不当,10 年死亡率可高达 94%^[12],对人类健康构成严重威胁。目前,AE 的主要治疗方法是手术切除病灶,但由于该病潜伏期长,疾病进展隐匿,许多患者只有在出现肝硬化、黄疸、门脉高压等严重并发症后才就医,导致手术治疗的难度和风险增加;对于因各种原因不愿意或不能接受手术的患者,终生需要服用阿苯达唑等抗 AE 药物来抑制寄生虫的增殖^[9]。因其对所有人群易感,青壮年感染包虫后极有可能丧失劳动力,这也是西部广大农牧民因

病致贫的主要原因。

研究表明,抗肿瘤药物对包虫的影响也呈现双向性:基于法国的一项系统研究提示,化疗、皮质类固醇和抗肿瘤坏死因子等药物导致免疫功能抑制可能是包虫发生和快速进展的主要因素^[12];另外,美国报道了 1 例非小细胞肺癌合并弥散性囊性包虫病患者化疗后棘球蚴 IgG 滴度的血清水平显著降低,提出化疗药物可能降低棘球蚴活性^[13]。在本案例中,患者确诊肝包虫病至确诊乳腺癌前,拒绝手术切除肝包虫,期间虽然长期服用阿苯达唑及藏药治疗(存在间断停药情况),但包虫病灶呈进行性增大;但随着抗肿瘤治疗程序的进行,患者虽依旧未按医嘱规律服用阿苯达唑,但却发现包虫病灶呈现明显缩小趋势,由 11.20 cm×9.10 cm 到 8.91 cm×7.62 cm。有研究提出,抗肿瘤药物、抗血管生成药物以及来自传统中药和藏药的天然化合物能够干扰寄生虫代谢途径和细胞结构,为 AE 的治疗提供了新的思路和潜在的临床应用前景^[5]。本案例中,患者使用抗肿瘤药物及间断服用藏药也印证了上述结果。另外,寄生虫与宿主在长期的共同进化过程中,形成了一套复杂而且精细的免疫逃避能力,使得寄生虫能够有效隐藏自身,并且有效规避宿主免疫系统的识别和攻击^[14]。而放射治疗作为一种局部治疗手段,不仅可以直接破坏肿瘤细胞 DNA 双链来杀死肿瘤细胞,还可以诱导免疫原性细胞死亡,激活全身免疫反应机制,发挥对包虫的免疫识别及杀伤作用,从而起到间接治疗效果^[15]。

在乳腺癌化疗过程中,患者常常会面临一系列不良反应,包括但不限于疲劳、骨髓抑制、肝脏不良反应及消化道反应等^[7]。而阿苯达唑长期使用或仅使用一次也可能出现肝毒性或其他副作用,如恶心、呕吐及腹泻等。本案例患者同时使用化疗药物+阿苯达唑,但未观察到明显、严重的不良反应,肝肾功能均在正常范围内,仅出现化疗常见不良反应,如白细胞、中性粒细胞、血小板计数下降,按照常见不良事件评价标准 5.0 评价为骨髓抑制 2 级,而骨髓抑制是化疗最常见的血液学毒性^[16]。

本例患者为 HR 阳性晚期乳腺癌合并肝泡型包虫病感染,且患者治疗依从性较差,拒绝手术治疗肝包虫,未按医嘱定期服用阿苯达唑抗包虫治疗,且自己服用藏药。虽然晚期乳腺癌和肝泡型包虫病都存在机械占位、组织破坏、浸润性生长、远处转移等病理特点,但肿瘤总体取得 PR 的疗效评价,肝包虫病灶也呈现明显缩小的趋势,且在治疗过程中未增加或加重治疗相关不良反应。随访时间截止 2024 年 5 月

16 日,患者的乳腺癌病灶及肝包虫均取得良好的治疗效果,期望为该患者的治疗提供参考。

参考文献:

- [1] BRAY F, LAVERSANNE M, SUNG H, et al. Global cancer statistics 2022: GLOBOCAN estimates of incidence and mortality worldwide for 36 cancers in 185 countries [J]. *CA Cancer J Clin*, 2024, 74(3): 229–263.
- [2] 郑荣寿, 陈茹, 韩冰峰, 等. 2022 年中国恶性肿瘤流行情况分析 [J]. *中华肿瘤杂志*, 2024, 46(3): 221–231.
- [3] MA T, WANG Q, HAO MM, et al. Epidemiological characteristics and risk factors for cystic and alveolar echinococcosis in China: an analysis of a national population-based field survey [J]. *Parasit Vectors*, 2023, 16(1): 181.
- [4] 阿卜杜萨拉木·艾尼, 冉博, 蒋铁民, 等. 肝泡型棘球蚴病病灶的分型方案研究现状 [J]. *中华肝胆外科杂志*, 2021, 27(6): 461–466.
- [5] JING QD, A JD, LIU LX, et al. Current status of drug therapy for alveolar echinococcosis [J]. *World J Hepatol*, 2024, 16(11): 1243–1254.
- [6] HUANG HB, WEI TT, ZHANG AJ, et al. Trends in the incidence and survival of women with hormone receptor-positive breast cancer from 1990 to 2019: a large population-based analysis [J]. *Sci Rep*, 2024, 14(1): 23690.
- [7] 国家肿瘤质控中心乳腺癌专家委员会, 中国抗癌协会乳腺癌专业委员会, 中国抗癌协会肿瘤药物临床研究专业委员会. 中国晚期乳腺癌规范诊疗指南(2022 版) [J]. *中华肿瘤杂志*, 2022, 44(12): 1262–1287.
- [8] BO R, YASEN A, SHAO YM, et al. Co-existence of hepatocellular carcinoma and cystic echinococcosis [J]. *Infect Agent Cancer*, 2020, 15: 5.
- [9] VAF AE, ESLAHI AG, HAFFARIFAR F, MUHAMMAD HASSAN Z, et al. Anticancer Activity of hydatid cyst fluid along with antigen B on tumors induced by 4T1 breast cancer cell in a BALB/c mice model [J]. *Iran J Parasitol*, 2022, 17(2): 240–249.
- [10] YASEN A, WANG ML, RAN B, et al. Echinococcus granulosus protoscoleces promotes proliferation and invasion of hepatocellular carcinoma cells [J]. *Cytotechnology*, 2021, 73(1): 13–22.
- [11] CHAI JY, JUNG BK, HONG SJ. Albendazole and mebendazole as anti-parasitic and anti-cancer agents: an update [J]. *Korean J Parasitol*, 2021, 59(3): 189–225.
- [12] CHAUCHET A, GRENOUILLET F, KNAPP J, et al. Increased incidence and characteristics of alveolar echinococcosis in patients with immunosuppression-associated conditions [J]. *Clin Infect Dis*, 2014, 59(8): 1095–1104.
- [13] BANGARU SD, KOZARSKY PE, LEE DJ, et al. A bystander effect of lung cancer chemotherapy on chronic echinococcal disease [J]. *World J Oncol*, 2015, 6(4): 416–420.
- [14] 韩利方, 索勋, 闫文朝. 寄生虫免疫逃避的研究进展 [J]. *寄生虫与医学昆虫学报*, 2023, 30(3): 180–186.
- [15] ZHANG ZF, LIU X, CHEN DW, et al. Radiotherapy combined with immunotherapy: the dawn of cancer treatment [J]. *Signal Transduct Target Ther*, 2022, 7(1): 258.
- [16] 彭庆颖, 张远起. 乳腺癌化疗相关骨髓抑制的研究进展 [J]. *临床医学研究与实践*, 2023, 8(7): 182–185.